

전종격동 고형성 종괴

순천향대학교 의과대학 내과학교실

유용규 · 안영수 · 라동집 · 김도진 · 이상무
김현태 · 어수택 · 김용훈 · 박춘식

— Abstract —

A Solid Anterior Mediastinal Mass

Young Kyu You, M.D., Youngsoo Ahn, M.D., Dong Jib Rha, M.D., Do Jin Kim, M.D.

Sang Moo Lee, M.D., Hyeon Tae Kim, M.D., Sootaek Uh, M.D.

Yong Hoon Kim, M.D. and Choon Sik Park, M.D.

Department of Internal Medicine,

College of Medicine, Soon Chun Hyang University, Seoul, Korea

A 51-year-old male was admitted due to mediastinal mass. Chest PA showed a 4×5 cm sized round mass on right lower paratracheal area. The chest computerized tomogram showed cystic mass located between superior vena cava and trachea. This cystic mass was composed of variable internal architecture with Hounsfield unit (HU) from -44.4 to +25.5. The resected cystic mass revealed ectodermal, mesodermal, and endodermal structures.

We report a case of anterior mediastinal cystic teratoma confirmed by open thoracotomy.

Key Words: Teratoma, Mediastinum

증 례

50세 남자환자가 내원 10일전에 건강검진에서 우연히 발견된 종격동 종괴의 검사와 치료를 위하여 입원하였다. 과거력, 가족력 및 흡연력에서 특이사항은 없었다.

전신고찰상 호흡곤란, 기침, 가래, 객혈, 체중감소등의 증상은 없었다. 내원 당시 생징후는 정상이었고 이학적 소견에서 환자는 건강해 보였다. 촉진에서 경부 및 쇄골 상부 임파선은 촉진되지 않았으며 흉부 청진에서 호흡음은 정상이었고 수포음은 들리지 않았으며 심음은 정상이었다. 복부, 사지 및 신경학적 검사에서도 특이 소견은 없었다.

일반 혈액 검사는 혈색소 14.2g/dl, 헤마토크릿 39.9%, 백혈구수 7,200/mm³로 정상이었고 소변검사,

간기능검사 및 기타 일반 화학 검사도 정상이었다. 심전도 검사는 정상이었고 폐기능 검사 소견에서 FVC 2.58 L (예측치의 93.82%), FEV₁ 2.24 L (예측치의 97.82%), FEV₁/FVC 86.82%로서 정상소견을 나타내었다.

단순 흉부 후-전촬영에서 기관(trachea) 앞쪽으로 우하기관주위(right lower paratracheal area)에 4×5 cm 크기의 종괴 음영이 관찰되었으며 이 종괴는 기관지(bronchus)를 내측으로 만입(indentation) 시키고 있었다(Fig. 1). 조영제 사용전의 흉부 단층촬영 소견은 낭성 종괴가 상대정맥의 뒤쪽과 기관의 앞쪽 사이에 위치하면서 기관의 우측에 붙어있었고, 주위혈관을 위쪽으로 편위(displacement) 시키며 우상엽이 허탈(atelectasis) 되어 있었다. 종괴 내부의 HU는 -44.4였으며(Fig. 2), 조영제 사용 후의 흉부 단층촬영에서 종괴

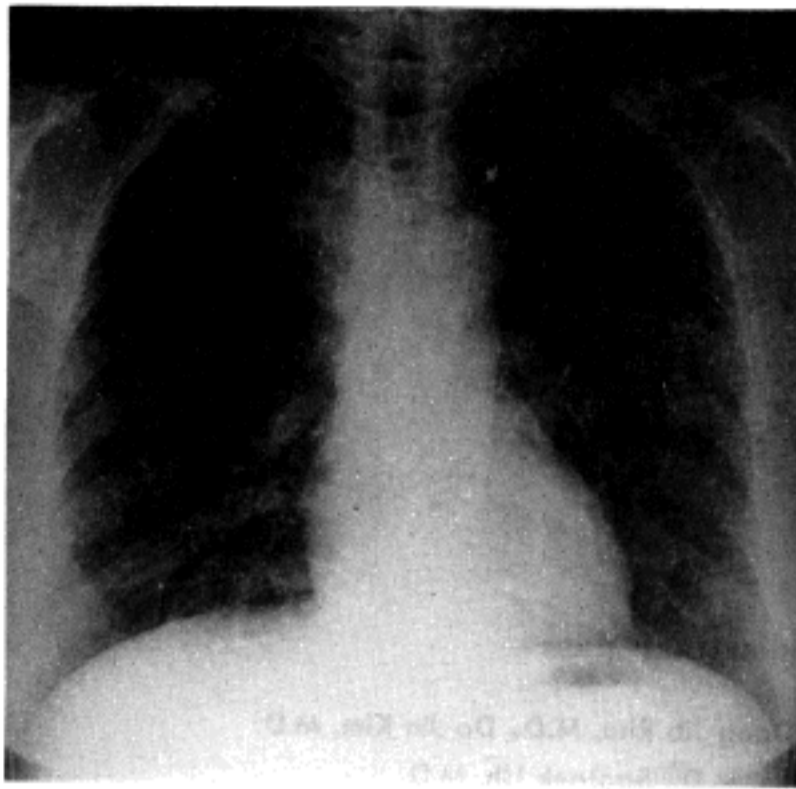


Fig. 1. Chest PA finding: An 4×5 cm solid mass density is noted in the right lower paratracheal area. This mass lesion is seen smooth margined medial indentation of the bronchus.

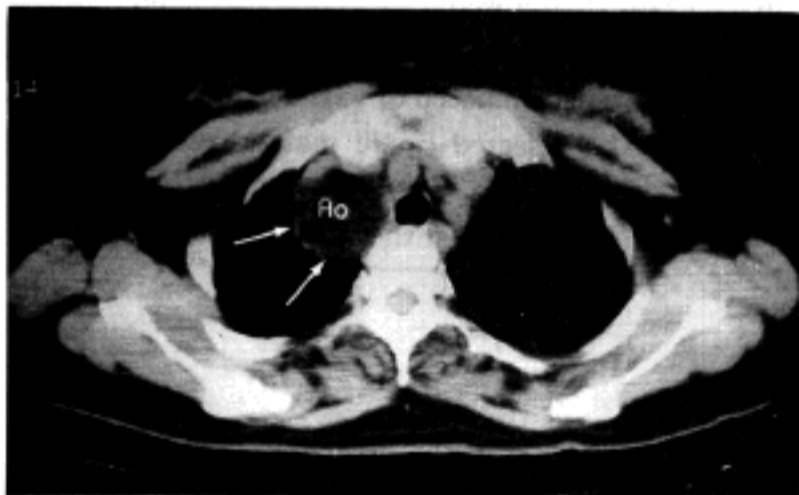


Fig. 2. Pre-enhanced chest CT finding: A cystic mass (indicated by arrow) is located between superior vena cava and trachea. This cystic mass is attached to the right-side trachea. And there are upward displacement of the vascular structure and passive atelectasis of the right upper lung. This cystic mass is composed of the fat tissue with HU of -44.4 (A).

내부의 HU는 다양한 소견을 보였다(Fig. 3).

진 단

확진 및 치료목적으로 전신마취하에 수술을 시행하였다. 흉막은 막성, 섬유성 유착을 보였는데 특히 상부와 후방에 심했으며 유착절제술(adhesiolysis)를 시행하였

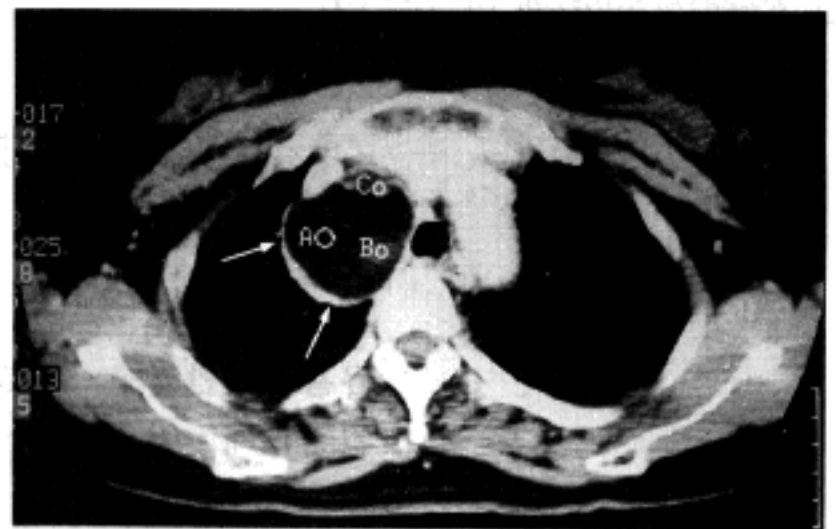


Fig. 3. Enhanced chest CT finding: A cystic mass (indicated by arrow) is composed of variable internal architecture with HU from -35.2 (A) to +25.5 (C).

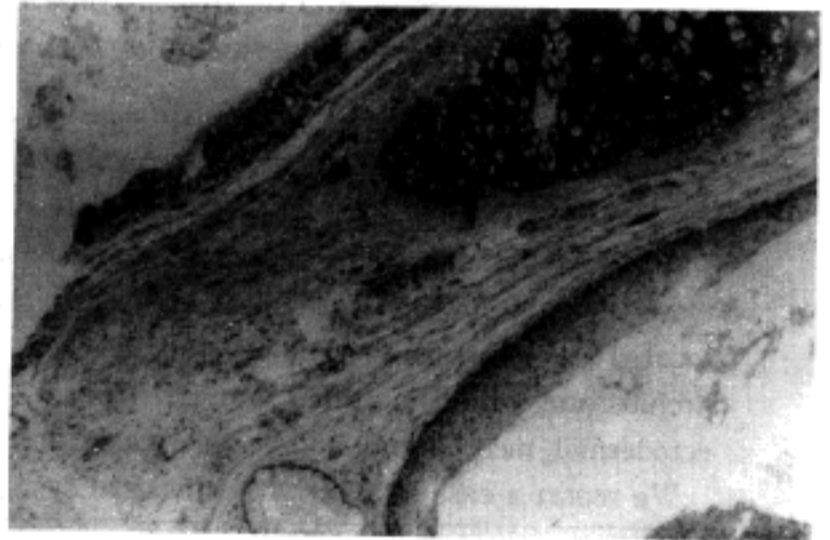


Fig. 4. Pathologic finding (H&E staining, ×40): Skin, sebaceous gland, smooth muscle, cartilage, fatty tissue, and respiratory epithelium are present in the cystic mass.

을 때 종괴가 흉곽내로 돌출되었는데 이 종괴는 전방으로 상대정맥, 후방과 내측으로 기관, 외측으로 우상엽의 후분절, 하방으로는 기성정맥(azygos vein)과 우측 주기관지와 유착되어 있었다. 종괴의 크기는 4×8×4 cm 이었고 백황색의 난형이었으며 치즈양 물질로 차있었다. 종괴는 쉽게 주위조직과 분리되었으며 종괴와 기관, 기관지와 교통은 관찰되지 않았다.

병리학적 소견은 피부와 피지선 등 외배엽성 구조물이 현저하였고 지방, 평활근, 연골 등 중배엽성 구조물과 내배엽성 구조물로는 호흡상피가 보여 양성 기형종의 소견을 보였으며 주위 임파절은 반응성 비후(reactive hyperplasia)의 소견을 보여 낭종성 기형종(cystic teratoma)로 확진할 수 있었다(Fig. 4).

고 찰

양성 기형종(benign teratoma)은 전체 종격동 종양의 약 8%의 빈도를 보이며 종격동 생식세포 종양(germ cell tumor)의 약 80%를 차지하고 있다¹⁻³⁾. 일명 성숙 기형종(mature teratoma), 유피낭종(demoid cyst), 기형유피종(teratodermoid)이라 불리우는 이 종양은 대부분의 경우 전종격동에 호발하며 약 3~8%에서만 후종격동에서 발생된다^{4,5)}. 양성 기형종은 연령에 관계없이 발생할 수 있으나 성인기 초기에 가장 많은 빈도를 보이고 있으며⁶⁾ 성별 차이는 관찰되지 않는다^{1,6)}. 일부 환자에서는 흉골부위, 배부, 견갑 부위의 동통이나 기침을 동반한 호흡곤란등을 호소하기도 하나^{1,2,6)} 대부분의 경우 증상이 없기 때문에 일상검사에서 우연히 발견되는 경우가 많다^{3,6,7)}. 기타 드문 증상들로서는 객담내에 피지물질(sebaceous material)이나 모발(trichoptysis)이 포함되어 나올 수 있고, 지방질이 흉터나와 유지성 폐렴(lipoid pneumonia)을 초래하거나 종양이 주위 구조물들 즉, 심낭, 흉벽, 흉막, 대동맥, 상대정맥 등으로 파열되어 여러가지 증상들을 나타낼 수 있으나^{8,9)} 이렇게 심한 합병증들은 진단 방법의 향상과 더불어 점차 감소되는 경향에 있다⁶⁾. 본 증례에서는 주위 장기의 압박소견이 없었으므로 증상이 나타나지 않았다.

이학적 검사에서도 특별한 소견은 없으나 종양의 크기가 큰 경우 상대동맥의 폐쇄, 벌어진 늑골(splaying of ribs), 둔탁한 타진음, 천명이나 폐성 수축기 심잡음(pulmonary systolic murmur)등이 나타날 수 있다.

단순 흉부 방사선학적 소견으로는, 양성 기형종은 대부분 낭성(cystic)으로서 매끈하고 원형 또는 난형의 경계가 분명한 전종격동 종괴로 나타나며, 약 25%에서 종괴벽이나 종괴내에 석회화가 나타나고, 15~40%에서 골이나 치아가 동반되어 보이는데^{6,7)}, 이런 경우 기형종 진단에 있어 가장 믿을만한 수술전 소견이 된다. 기-수면(air-fluid level)이 보이는 경우, 기도와의 교통이 있음을 나타내며 일부 보고자에 따르면 지방-액체 수준(fat-fluid level)이 보이는 경우 기형종에 특이한 소견으로 보았다¹¹⁾. 흉부 전산화 단층촬영은 내부에 지방, 액체, 골, 연골등의 다양한 밀도를 보이는 전종격동 종괴가 나타난다. 본 증례에서도 흉부 전산화 단층 촬영에서 종괴내의 HU가 -44.4에서 +25.5까지 다양한 내부

밀도를 보였다.

병리학적 소견상 육안적으로 볼 때 원형 혹은 분엽상의 피낭에 잘 싸여있는 종양으로서 크기는 매우 다양한데 8cm에 이른 경우도 있었다⁶⁾. 현미경 소견으로는 3가지 생식층(germ layer)에서 기원하는 모든 구조물을 관찰할 수 있는데, 대부분 외배엽성 구조물이 가장 현저하다. 외배엽성 구조물로는 피부가 가장 흔하고 그외 모발이나 피지선(sebaceous gland)이 보일 수 있고, 중배엽성 구조물로는 평활근이 가장 흔하고 기타 지방, 연골, 골등이 보일 수 있으며, 내배엽성 구조물로는 호흡상피가 흔하며 장상피(gut epithelium)도 보일 수 있다⁶⁾. 기타 췌장조직, 신경조직, 치아등이 보일 수 있다. 본 증례에서는 병리학적 소견상 피부, 피지선, 지방, 평활근, 연골 그리고 호흡상피가 보였지만 석회화의 소견은 보이지 않았다.

치료로는 수술을 통해 종양 전체를 제거하는 것이 추천되는데 이는 진단적인 목적과 함께 합병증의 발견, 점차 성장하여 주위 구조물을 압박할 가능성, 그리고 드물지만 악성변화가¹⁰⁾ 일어날 수 있기 때문이다. 대부분의 경우 쉽게 박리되지만²⁾ 일부 유착이 심한 경우는 완전 제거가 어려운 경우도 있으며⁷⁾ 종양-기관지루(teratobronchial fistula)가 생긴 경우는엽절제술(lobectomy)이 필요한 경우도 있다. 본 증례에서도 낭종벽 파열의 위험성이 있어 PTNA를 시행치 않고, 치료 및 진단 목적으로 개흉술을 시행하였다. 예후는 좋으며 종양을 완전 제거하면 완치가 가능하다⁷⁾.

REFERENCES

- 1) Wychulis AR, Payne WS, Clagett OT: Surgical treatment of mediastinal tumors. J Thorac Cardiovasc Surg 62:379, 1971
- 2) Le Roux BT, Kallichurum S, Shama DM: Mediastinal cysts and tumors. Curr Probl Surg 21:5, 1984
- 3) Silverman NA, Sabiston DC: Mediastinal masses. Surg Clin N Am 60:757, 1980
- 4) Philip WP, Harrison K, Cruikshank DB: A posterior mediastinal dermoid tumor with marked anatomical differentiation. Thorax 9:245, 1954
- 5) Weinberg B, Rose JS, Efremidis SC, Kirschner PA, Gribetz D: Posterior mediastinal teratoma (cystic dermoid): Diagnosis by computerized tomography. Chest 77:694, 1980

- 6) Lewis BD, Hurt RD, Payne WS, Farrow GM, Knapp RH, Muhm JR, Minn R: Benign teratomas of the mediastinum. *J Thorac Cardiovasc Surg* **86**:727, 1983
- 7) Le Roux BT: Mediastinal teratoma. *Thorax* **15**:333, 1960
- 8) Paterson IM, Cockburn JS: Acute pericarditis due to perforation of a benign mediastinal teratodermoid into the pericardial sac. *Thorax* **37**:863, 1982
- 9) Hiraiwa T, Hayashi H, Kaneda M, Sakai T, Nami-
kawa S, Kusagawa M, Kusano I: Rupture of a benign mediastinal teratoma into the right pleural cavity. *Ann Thorac Surg* **51**:110, 1991
- 10) Canty TG, Siemens R: Malignant mediastinal teratoma in a 15 year old girl. *Cancer* **41**:1623, 1978
- 11) Fulcher AS, Proto AV, Jolles H: Cystic teratoma of the mediastinum: Demonstration of fat/fluid level. *Am J Radiol* **154**:259, 1990